MỘT SỐ TRƯỜNG HỢP KHÓ CHẨN ĐOÁN TRONG CHẤN THƯƠNG VÙNG KHUỶU Ở TRẺ EM TẠI BỆNH VIỆN NHI ĐỒNG - ĐỒNG NAI

PHẠM ĐÔNG ĐOÀI

TÓM TẮT

Chấn thương vùng khuỷu ở trẻ em vẫn là một thách thức cho đến nay. Chúng tôi báo cáo 5 trường hợp đã chẩn đoán sai do không nắm rõ đặc điểm giải phẫu và X-quang vùng khuỷu, do những nhân sinh xương ở vùng khuỷu xuất hiện ở những lứa tuổi khác nhau.

Ca thứ nhất và ca thứ hai là gãy vùng nhân sinh xương lồi cầu trong và chỏm quay chưa cốt hóa. Ca thứ ba là gãy trật phức tạp sụn chỏm quay, chưa cốt hóa hoàn toàn nên không đánh giá hết tổn thương. Ca thứ tư là gãy lồi cầu ngoài kèm gãy mỏm khuỷu không được phát hiện ngay. Ca thứ năm là gãy mỏm trên lồi cầu trong gây kẹt khớp.

Các trường hợp trên đều chẩn đoán sai hoặc không đầy đủ, để chẩn đoán được cần phải nắm vững đặc điểm giải phẫu, X-quang và sự hình thành các nhân sinh xương ở vùng khuỷu trẻ em phối hợp với các triệu chứng lâm sàng, nghĩ tới và đi tìm các loại tổn thương trên mới có thể chẩn đoán chính xác.

1. ĐẶT VẤN ĐỀ

Vào cuối thế kỷ XX, Sir Robert Jones nhắc lại ý kiến về tổn thương vùng khuỷu ở trẻ em như sau: "Người phẫu thuật viên vẫn gặp nhiều khó khăn để chẩn đoán chính xác, có thể có những sai sót trầm trọng trong tiên lượng và điều trị, và sự lo lắng do phải đối mặt với những hạn chế về mặt chức năng theo sau những tổn thương quanh vùng khuỷu không được đánh giá đúng mức", và những điều này vẫn đúng cho đến ngày nay. Ở những vùng xương khác, kết quả tốt có thể đạt được với việc điều trị tối thiểu, nhưng ở vùng khuỷu, điều trị cần phải tích cực hơn nhiều để tránh những biến chứng. Một sự hiểu biết giải phẫu và những điểm mốc X-quang là nền tảng cho việc lựa chọn phương pháp điều trị thích hợp *(trích từ Rockwood and Wilkins' Fracture in children – 2010 - p.475).*

Việc tiếp cận chẩn đoán trẻ bị chấn thương vùng khuỷu là rất khó khăn, các triệu chứng lâm sàng khai thác được có thể là thiếu hoặc không chính xác vì trẻ khó hoặc không tiếp xúc, và ngay cả hình ảnh X-quang, là phương tiện cận lâm sàng chính để chẩn đoán tổn thương gãy xương vùng khuỷu ở trẻ em, cũng không thể hiện hết các tổn thương thực sự.

Vùng khuỷu ở trẻ em có 7 nhân sinh xương (chỏm con, chỏm quay, mỏm trên lồi cầu trong, ròng rọc, mỏm khuỷu, mỏm trên lồi cầu ngoài, lồi củ quay), xuất hiện theo từng lứa tuổi khác nhau, nên chỉ có thể thấy được trên phim X-quang qui ước theo từng giai đoạn tăng trưởng, vì vậy rất khó để chẩn đoán những tổn thương xương vùng khuỷu ở những lứa tuổi chưa hoặc mới có hình ảnh nhân sinh xương trên X-quang.

Trong thời gian 1 năm, tại Khoa Chấn thương chỉnh hình – Bỏng, bệnh viện Nhi đồng Đồng Nai, chúng tôi đã gặp 5 trường hợp chấn thương vùng khuỷu, chẩn đoán sai hoặc không chính xác, xin trình bày dưới đây.

2. MỤC TIÊU

Nhằm góp phần chẩn đoán chính xác hơn các tổn thương vùng khuỷu do chấn thương liên quan đến nhân sinh xương ở trẻ em.

3. ĐỐI TƯỢNG & PHƯƠNG PHÁP NGHIÊN CỨU

Đối tượng: các ca chấn thương vùng khuỷu nhập khoa Chấn thương chỉnh hình – Bỏng Bệnh viện Nhi đồng Đồng Nai có chẩn đoán ban đầu không chính xác.

Phương pháp nghiên cứu: báo cáo từng ca lâm sàng.

4. CA LÂM SÀNG

TRƯỜNG HỢP 1

Bé trai, 4 tuổi

Cách nhập viện 5 tuần, bé bị chấn thương vùng khuỷu phải đến khám tại bệnh viện, khám và chụp phim X-quang không phát hiện tổn thương xương, được chẩn đoán "chấn thương phần mềm vùng khuỷu phải", xử trí nẹp bột và hẹn tái khám.

Tái khám sau 1 tuần, chụp X-quang, không phát hiện tổn thương gì thêm.

Tái khám sau 2 tuần, chụp X-quang, phát hiện có một vệt cản quang nhỏ ngay dưới da mặt trong khuỷu, chẩn đoán chấn thương phần mềm vùng khuỷu có viêm cơ cốt hóa, cho tập vật lý trị liệu.

3 tuần sau, bé đến khám tại một bệnh viện khác trong tỉnh, chẩn đoán "viêm cơ cốt hóa gây cứng khớp khuỷu", chuyển bệnh viện tuyến trên.

4 tuần sau, bé đến khám tại bệnh viện tuyến trên, chẩn đoán "hạn chế gập duỗi khuỷu phải", cho tập vật lý trị liệu.

5 tuần sau, bé khám lại tại bệnh viện tuyến trên, chẩn đoán "gãy cũ mỏm trên ròng rọc khuỷu phải", hẹn hội chẩn.

6 tuần sau, bé khám lại tại bệnh viện Nhi Đồng Nai, khám thấy khuỷu phải còn sưng, ấn đau mặt trong khuỷu, hạn chế cử động gấp duỗi (ROM 0^0 - 54^0 - 95^0), X-quang: có mảnh gãy vùng bên trong khuỷu, có dấu hiệu bán trật khớp khuỷu. Chỉ định CT-scan,

phát hiện có mảnh gãy lớn vùng trong khuỷu di lệch xa, nhưng không xác định được mảnh gãy từ đâu. Hội chẩn khoa CTCH-Bỏng và xin ý kiến khoa Chỉnh hình nhi BV CTCH TPHCM, kết luận chẩn đoán "gãy kín lồi cầu trong khuỷu phải di lệch xa, mất vững khuỷu". Bệnh nhân được lên chương trình mổ, với tường trình phẫu thuật "Vào thấy gãy khối lồi cầu trong, đường gãy ngang qua ròng rọc, khối lồi cầu trong phần lớn là sụn đầu xương, chỉ dính một phần mô xương ở mặt gãy xa, khối lồi cầu trong di lệch ngửa hoàn toàn, mặt gãy lật vào trong 180^0, bao quanh nhiều mô xơ. Xử trí: làm sạch, nắn lại ổ gãy, kết hợp xương bằng 1 kirschner và 1 vis xốp".

Kết quả sau mổ: mảnh gãy lồi cầu trong đã được đặt đúng vị trí, các mốc giải phẫu tương quan ở vùng khuỷu chở về bình thường, không còn dấu hiệu bán trật khớp khuỷu. Tái khám sau 1 tuần, thấy bé hết đau vùng khuỷu phải, gấp duỗi chủ động khá, tập vật lý trị liệu thêm.

Bàn luận

Đây là một trường hợp gãy sụn xương vùng khuỷu khó chẩn đoán, vì trẻ 4 tuổi chưa xuất hiện nhân sinh xương lồi cầu trong - ròng rọc (trochlea) trên x-quang, nên không chẩn đoán được tổn thương lúc nhập viện.

Để chẩn đoán chính xác cần phải: khám lâm sàng kỹ, và quan trọng là nghĩ đến loại tổn thương này, tìm những bằng chứng lâm sàng và cận lâm sàng khác để chẩn đoán xác định, ca này chúng tôi đã chụp CT-scan, nhưng cũng không xác định được tổn thương, như vậy phương tiện chẩn đoán tốt nhất có lẽ cần chụp MRI cho trường hợp này.

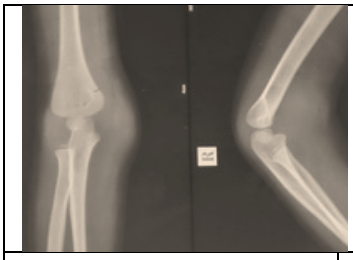	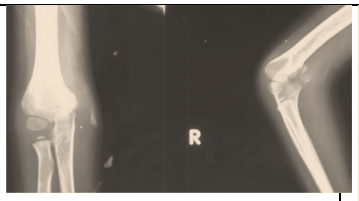		
Nhập viện	Sau 5 tuần	CT-scan	Sau mổ

TRƯỜNG HỢP 2

Bé gái, 40 tháng tuổi.

Nhập viện vì chấn thương vùng khuỷu trái sau té chống tay do nghịch leo lên lưng chó. Khám thấy: Sưng nhẹ vùng khuỷu, không dấu bầm tím, hạn chế sấp ngửa (35°-0-45°), hạn chế gấp duỗi (90°-0-45°) , ấn đau chói vùng chỏm quay. X-quang thường qui lần 1, không phát hiện tổn thương gì. X-quang lần 2, chếch trong và chếch ngoài 45°, phát hiện có một vệt cản quang nhỏ (metaphysis) cạnh đầu trên xương quay.

Dựa trên hình ảnh X-quang có vệt cản quang, đối chiếu khám lại lâm sàng, thấy dấu hiệu chỏm quay trật ra ngoài.

Chẩn đoán: gãy kín chỏm quay_phân loại group I _ type C _ di lệch hoàn toàn.

Xử trí: mổ nắn ổ gãy, kết hợp xương bằng 1 kim Kirschner nội tủy từ đầu dưới xương quay

Kết quả: sau mổ, kiểm tra thấy ổ gãy đã được nắn tốt, kim xuyên nội tủy thẳng trục. Tái khám mỗi tuần và rút đinh sau 1 tháng. Chưa phát hiện biến chứng sớm.

Bàn luận

Đây cũng là một trường hợp gãy sụn xương vùng khuỷu khó chẩn đoán, vì trẻ dưới 4 tuổi nên chưa xuất hiện nhân sinh xương chỏm quay. Tuy nhiên, ca này do có nghĩ tới tổn thương loại này, kết hợp với những dấu hiệu lâm sàng và X-quang, nên đã được chẩn đoán sớm và chính xác. Việc xử trí mổ mở là phù hợp, nhưng cần phải theo dõi lâu dài mới đánh giá được kết quả điều trị.

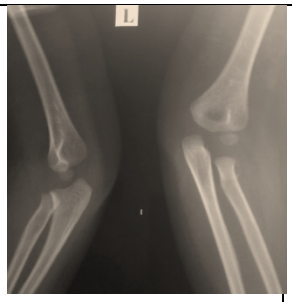		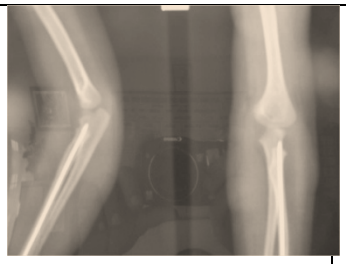	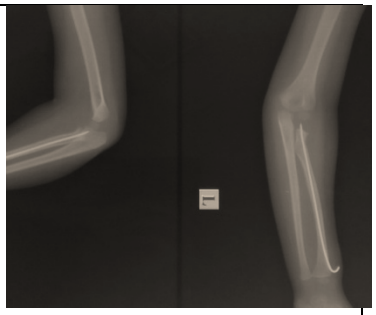
Trước mổ	Có vệt mờ chỏm quay	Sau mổ	Sau 1 tháng

TRƯỜNG HỢP 3

Bé trai, 10 tuổi.

Chạy chơi trong trường, té ngã chống tay, chấn thương khuỷu phải. Khám thấy sưng đau khuỷu, sờ ấn chỏm quay đau chói, mất vận động sấp – ngửa & gấp duỗi khuỷu. X-quang trật chỏm quay ra sau.

Chẩn đoán: trật chỏm quay.

Hội chẩn khoa xem lại thấy hình ảnh X-quang: trật chỏm quay ra sau, gãy bong sụn tiếp hợp, gãy có mảnh sụn đầu xương kẹt khớp.

Chẩn đoán xác định: gãy trật chỏm quay có mảnh rời kẹt khớp – Salter Harris III.

Xử trí: mổ mở, nắn trật khớp, kết hợp xương.

Tường trình giải phẫu: đường mổ Kocher, vào thấy chỏm quay gãy trật ra sau, chỏm quay gãy phức tạp, gồm đường gãy ngang sụp tiếp hợp (physis), phần chỏm (epiphysis) có thêm một mảnh rời và bong một mảnh sụn mặt khớp. Xử trí, sắp xếp lại các mảnh gãy, khâu đính lại bằng chỉ vicryl, nắn trật chỏm quay, xuyên 1 kim giữ.

Kết quả: X-quang sau mổ chỏm quay đã được nắn đúng giải phẫu.

Tái khám sau 1 tháng, chỏm quay lành tốt, phục hồi vận động sấp – ngửa tốt.

Bàn luận

Ca này chẩn đoán lần thứ 1 không phát hiện tổn thương gãy chỏm quay. Chẩn đoán lần thứ 2 không đánh giá hết các tổn thương chỏm quay và mặt gãy. Khi mổ mới thấy hết các tổn thương của chỏm quay, đường gãy, mảnh gãy và mặt khớp. đặt vấn đề những tổn thương vùng khuỷu và đầu xương ở trẻ em đôi khi phải dùng MRI mới đánh giá hết các tổn thương.

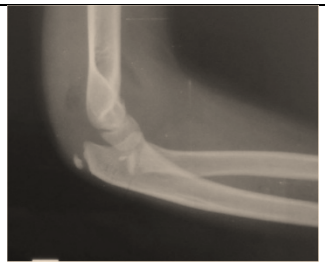	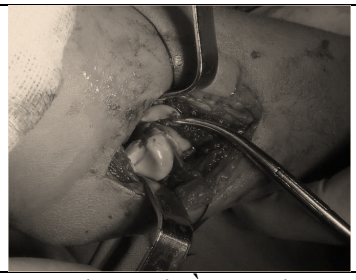	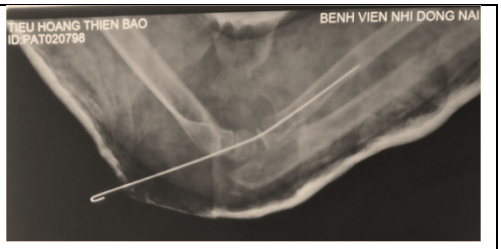
Mảnh kẹt khớp	*Gãy chỏm nhiều mảnh*	*Sau mổ*

TRƯỜNG HỢP 4

Bé gái, 3 tuổi, chạy té chống tay, chấn thương sưng đau khuỷu phải. X-quang: gãy lồi cầu ngoài di lệch ngửa hoàn toàn.

Chẩn đoán: gãy kín lồi cầu ngoài phải - stage III. Do có 1 phim chụp chếch, tình cờ phát hiện thêm tổn thương gãy mỏm khuỷu, nên chẩn đoán xác định là gãy kín lồi cầu ngoài phải – stage III + gãy kín mỏm khuỷu phải.

Xử trí: mổ kết hợp xương lồi cầu ngoài bằng 2 kim Kirschner + kết hợp xương mỏm khuỷu 2 kim Kirschner. Kết quả: sau mổ X-quang kiểm tra 2 ổ gãy nắn và giữ tốt. Bé tái khám và rút đinh sau 1 tháng, khuỷu lành xương và phục hồi vận động.

Bàn luận

Đây là một trường hợp cũng khó chẩn đoán, trẻ 3 tuổi mới có một nhân sinh xương chỏm con, và bị gãy ở vùng này. Tuy nhiên, tổn thương mỏm khuỷu phối hợp khó có thể phát hiện được nếu không có một phim chụp chếch. Một lần nữa cho thấy chẩn đoán chấn thương vùng khuỷu ở trẻ em là rất khó khăn và có thể không đánh giá hết tổn thương.

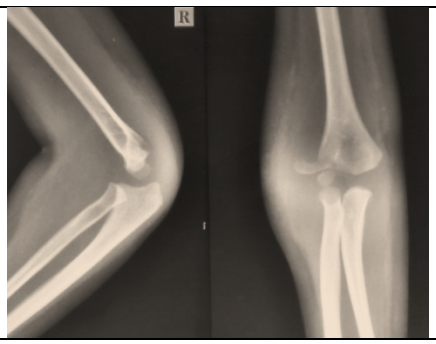		
x-quang qui ước	*Chụp chếch*	*Sau mổ*

TRƯỜNG HỢP 5

Bé trai, 12 tuổi.

Té xe đạp chống tay tư thế duỗi, chấn thương vùng khuỷu trái. Khám: khuỷu sưng nề, bầm tím mặt trong khuỷu, ấn đau chói mỏm trên lồi cầu trong, không tổn thương thần kinh trụ, ROM gấp – duỗi : 0°- 15° - 90°, sấp – ngửa : đau không đánh giá được. X-quang khuỷu có một mảnh xương vùng khe ròng rọc khớp khuỷu.

Chẩn đoán lúc nhập viện: gãy kín lồi cầu trong xương cánh tay. Chẩn đoán vào khoa: trật khuỷu trái đã nắn. Sau đó, được đề nghị X-quang khuỷu bên lành và chụp CT-scan. Cuối cùng, dựa trên các kết quả cận lâm sàng và lâm sàng, được chẩn đoán xác định: gãy kín mỏm trên ròng rọc kẹt khớp và gây bán trật khớp khuỷu. Xử trí: nắn bảo tồn theo kỹ thuật Robert, làm bật mảnh gãy ra khỏi ổ khớp và nắn trật khớp khuỷu. Kết quả X-quang kiểm tra, mảnh gãy đã bật ra khỏi khe khớp ròng rọc, trật khớp khuỷu đã được nắn. Ca này điều trị bảo tồn thành công.

Bàn luận

Bệnh nhân này 12 tuổi, hầu như đã xuất hiện đầy đủ các nhân sinh xương vùng khuỷu, tuy vậy, tổn thương này vẫn khó chẩn đoán xác định do không nắn vững giải phẫu và các mốc xương liên quan ở vùng khuỷu của trẻ em. Ca bệnh này do đã được xem xét kỹ lâm sàng và các hình ảnh cận lâm sàng nên được chẩn đoán chính xác, đầy đủ tổn thương và điều trị bảo tồn thành công.

	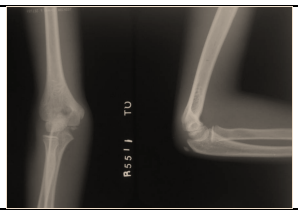	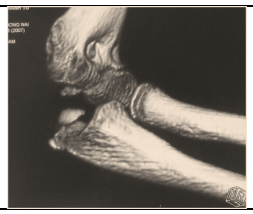	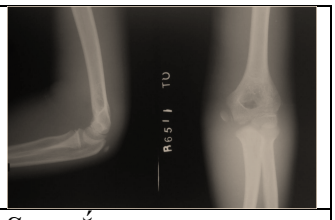
Bên tổn thương	*Bên lành*	*CT-scan*	*Sau nắn*

5. KẾT LUẬN

Các trường hợp chấn thương vùng khuỷu khó kể trên có chung đặc điểm là chẩn đoán không chính xác hoặc không đánh giá hết tổn thương. Nguyên nhân do:

Trẻ em rất khó thăm khám khi sờ nắn hoặc làm các cử động gây đau.

Không nắm vững giải phẫu học và các điểm mốc X-quang vùng khuỷu ở trẻ em.

Vùng khuỷu ở trẻ có 7 nhân sinh xương, các nhân này xuất hiện theo từng lứa tuổi khác nhau, nên các gãy xương ở vùng chưa cốt hóa rất khó chẩn đoán và khó phát hiện trên phim X-quang thường qui.

CT-scan không có giá trị chẩn đoán trong những tổn thương vùng sụn chưa cốt hóa.

Để chẩn đoán được những trường hợp này, cần phải: khám kỹ và khám nhiều lần, nắm vững giải phẫu học, các điểm mốc X-quang và đặc biệt là nắm rõ sự hình thành và xuất hiện của các nhân sinh xương vùng khuỷu theo lứa tuổi.

Điểm cuối cùng là khi gặp các trường hợp chấn thương vùng khuỷu khó chẩn đoán, cần phải nghĩ đến những loại tổn thương này và tìm mọi bằng chứng để xác định, và trong tương lai các tổn thương khó này nên làm MRI để được chẩn đoán và đánh giá chính xác tổn thương.

REFERENCE

1. Nguyễn Quang Long, 1997. Đại cương về gãy xương, Bài giảng bệnh học chấn thương chỉnh hình và phục hồi chức năng.
2. Võ Thành Phụng, 1997. Gãy xương trẻ em, Bài giảng bệnh học chấn thương chỉnh hình và phục hồi chức năng,
3. Beaty; James H.;Kasser, James R., 2010. Rockwood and Wilkins Fractures in Children, 7th Edition.
4. Canale & Beaty, 2007. Campbell's Operative Orthopaedics, 11th edition.
5. Forthman C, Henket M, Ring DC, Oct 2007. Elbow dislocation with intra-articular fracture: the results of operative treatment without repair of the medial collateral ligament. J Hand Surg Am.
6. Lynn T. Staheli, 2009. International Pediatric Orthopaedic Pockbook.
7. O'Driscoll SW, Jupiter JB, Cohen MS, Ring D, McKee MD, 2003. Difficult elbow fractures: pearls and pitfalls. Instr Course Lect;52:113-34. Review.
8. Radomisli, Timothy E. MD; Rosen, Andrew L. MD, August 1998. Controversies Regarding Radial neck Fractures in Children. Clinical Orthopaedics & Related Research. 1(353):30 – 39